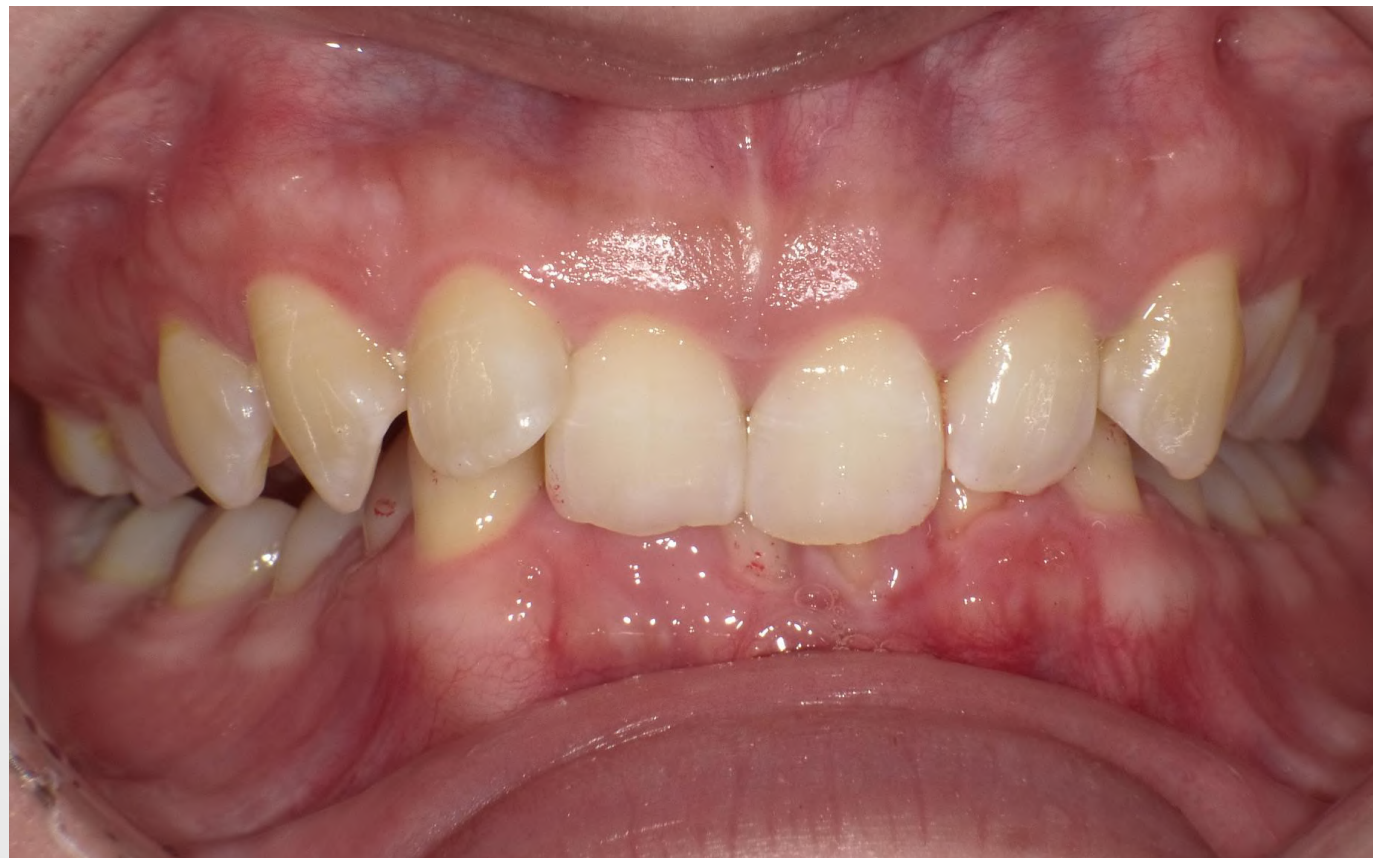

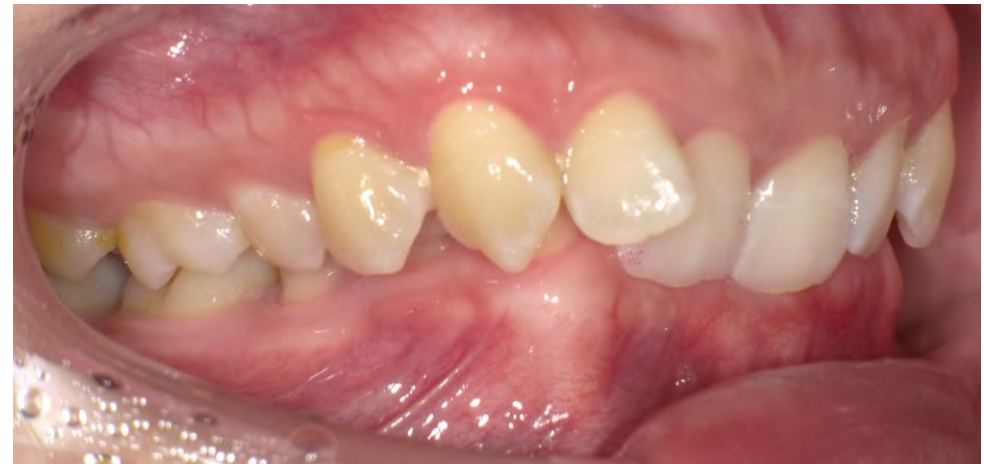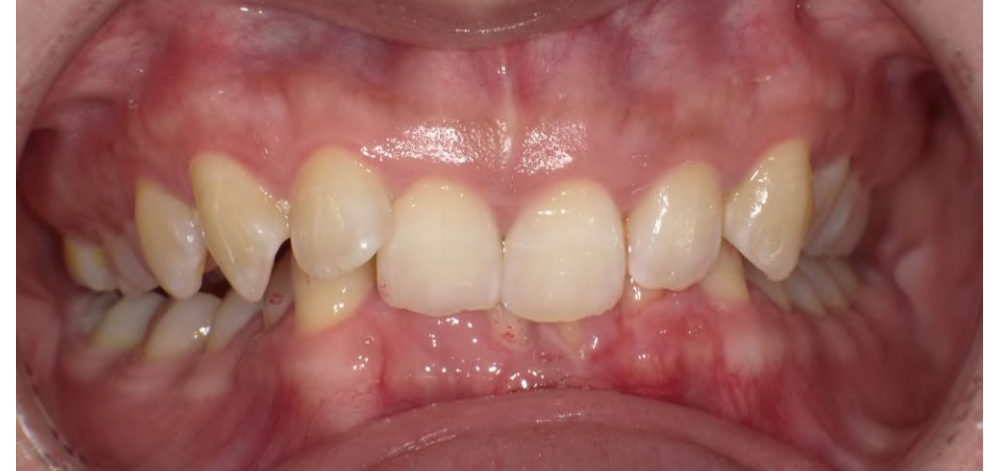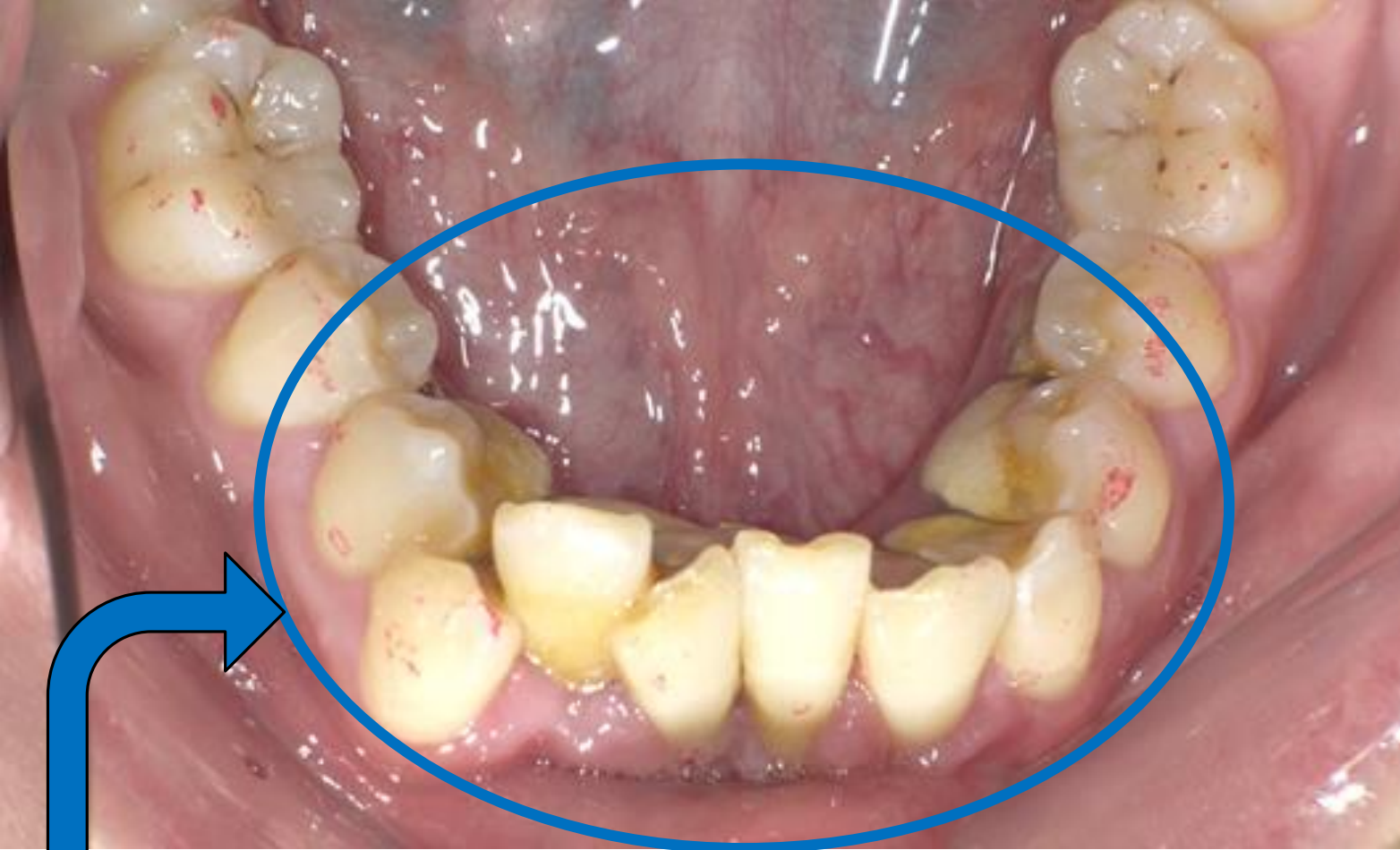症例 5

30代 女性

2020/3/22 矯正前

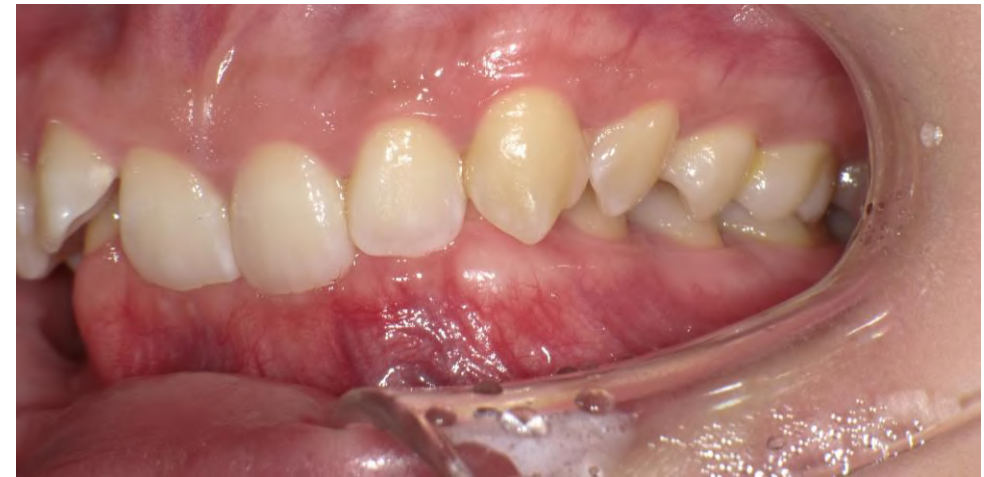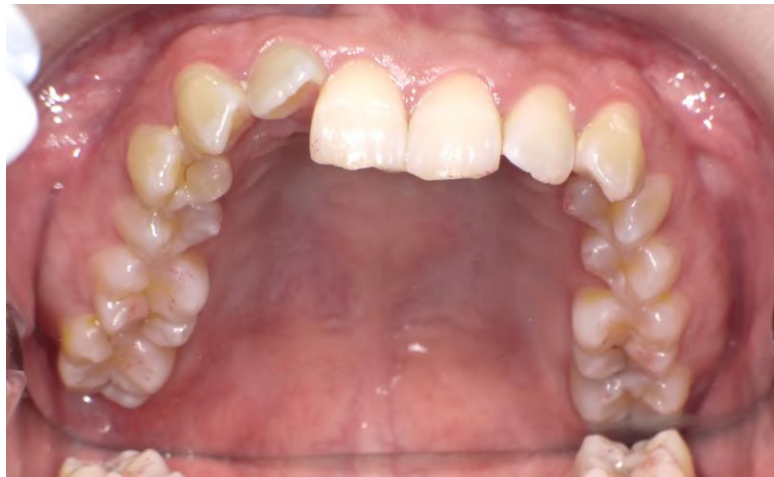---





## OP-A検査

ZS(+++)、縁下(+++)！！  
唇側に歯肉体縮も認められる。  
HYS(++)

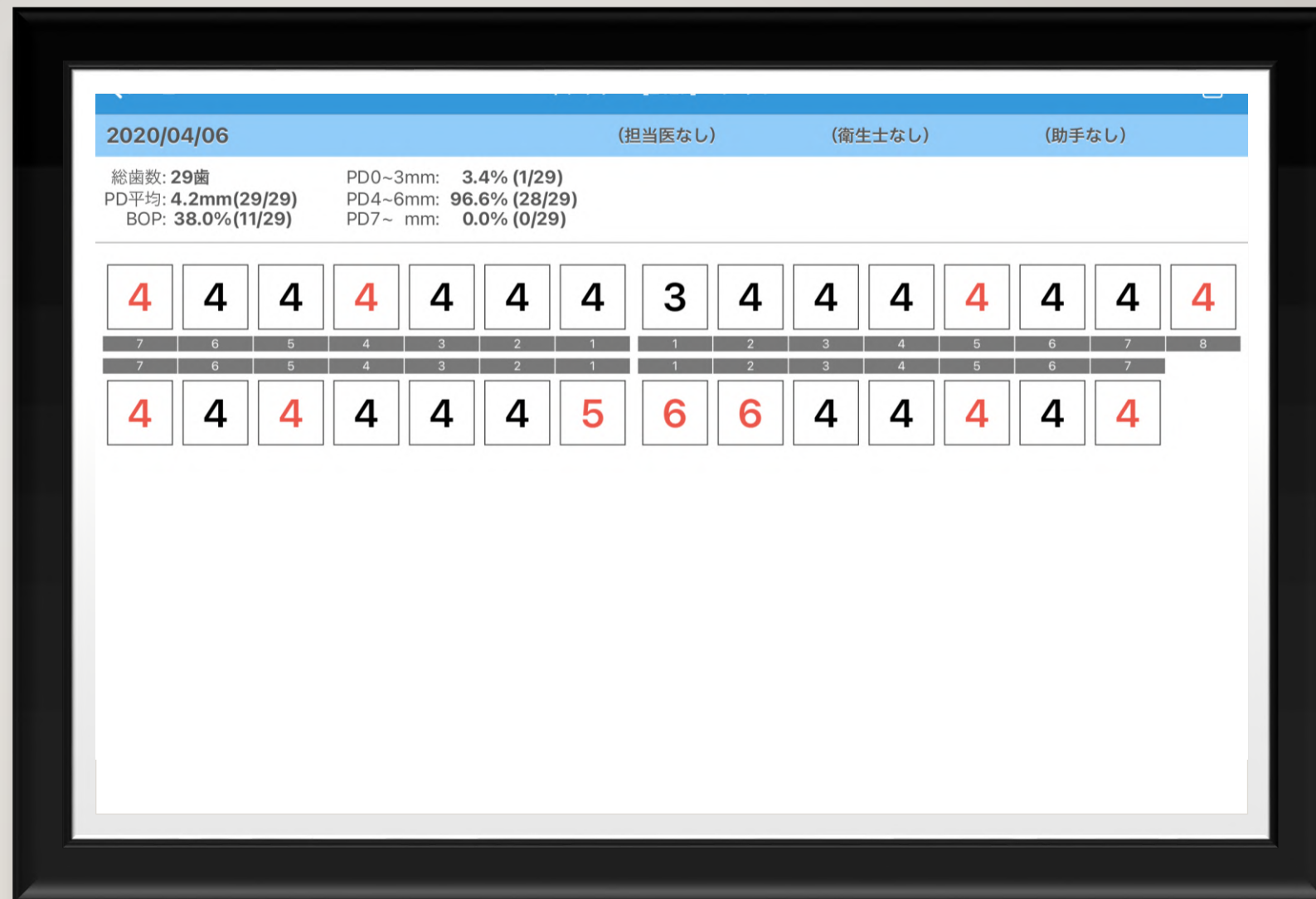


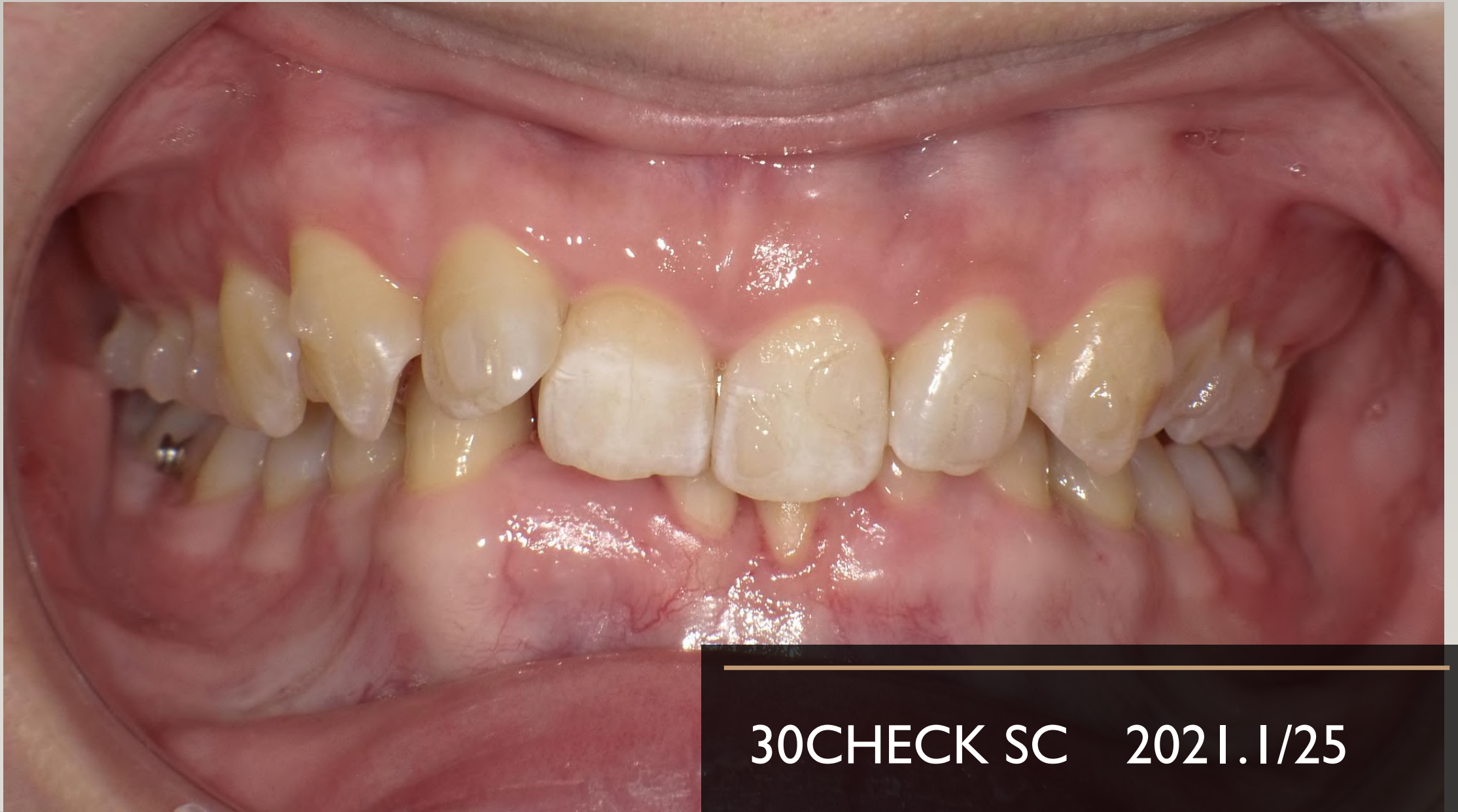# PROBING DEPTH

2020/04/06

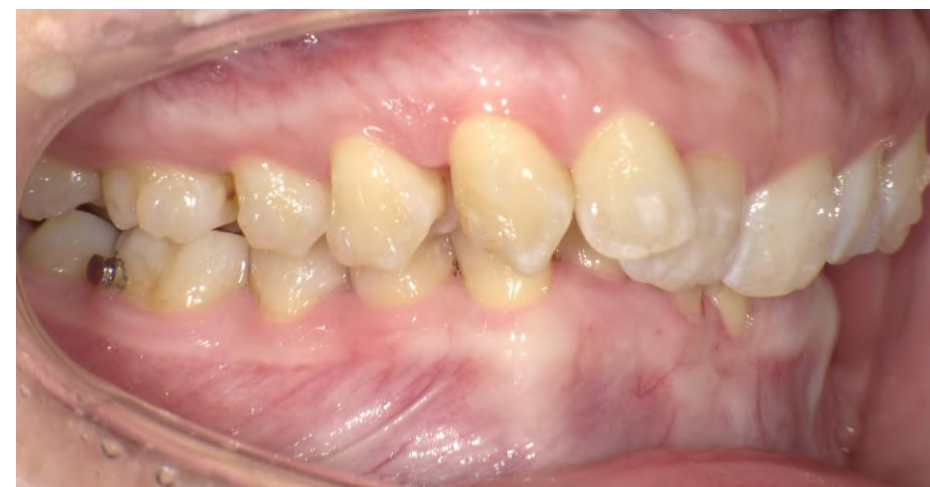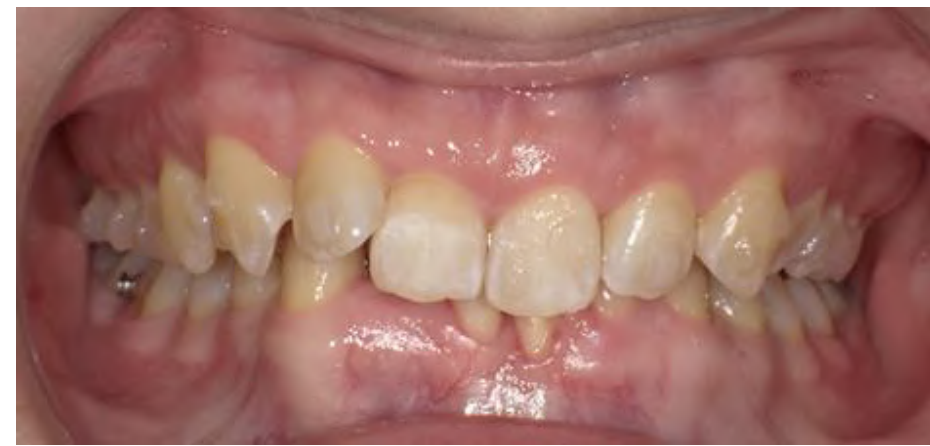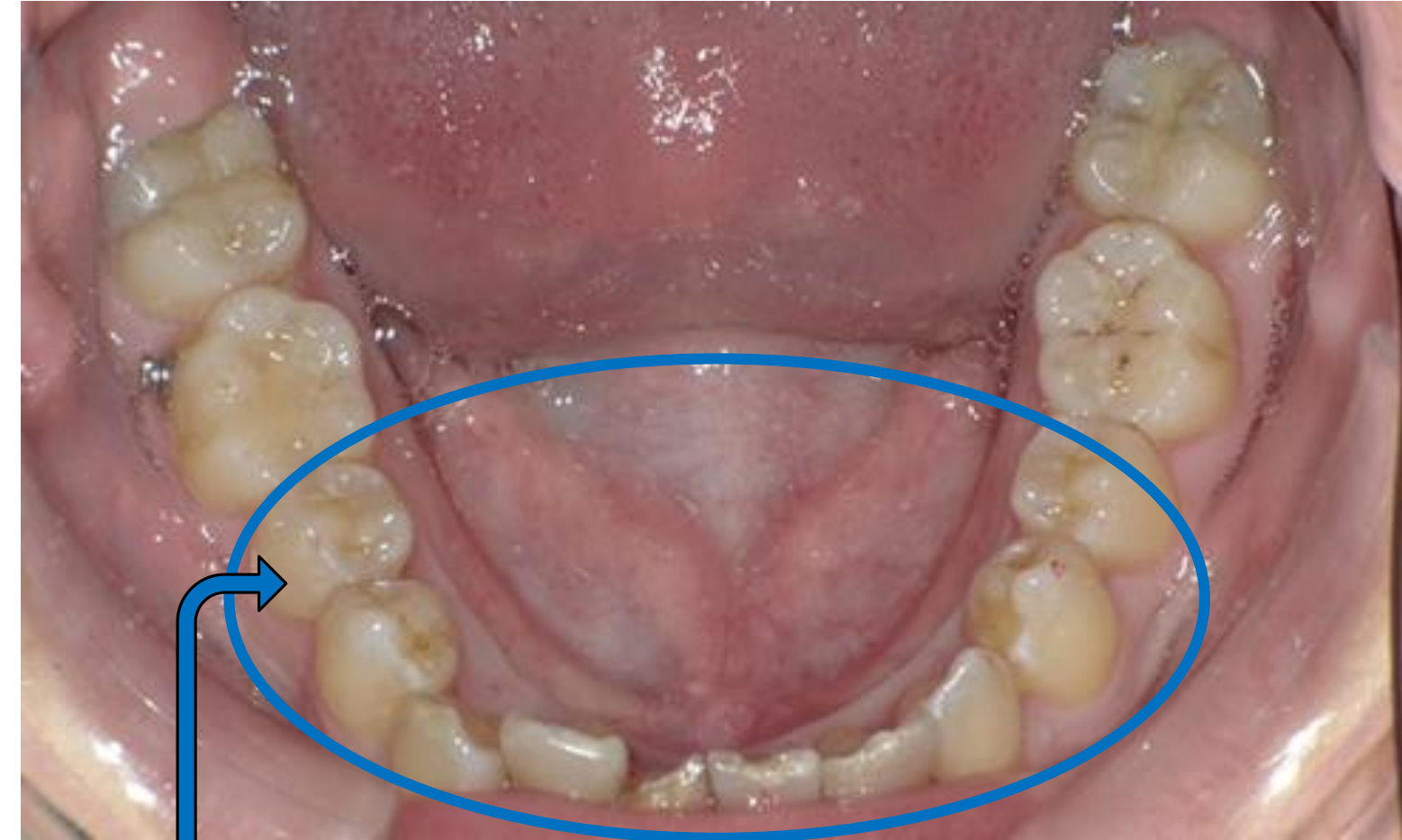---

全額的に4mm以上の歯周ポケットが認められる。  
BOP+



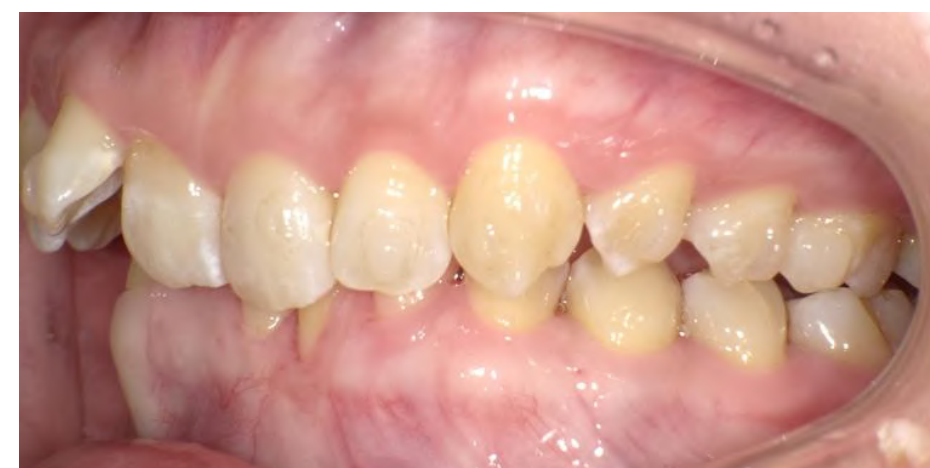
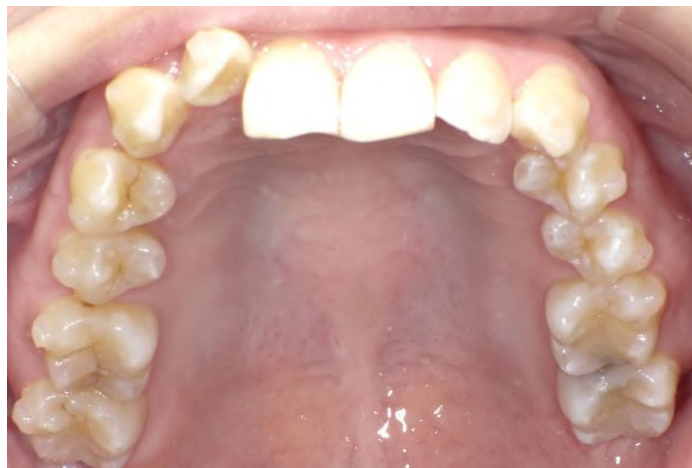
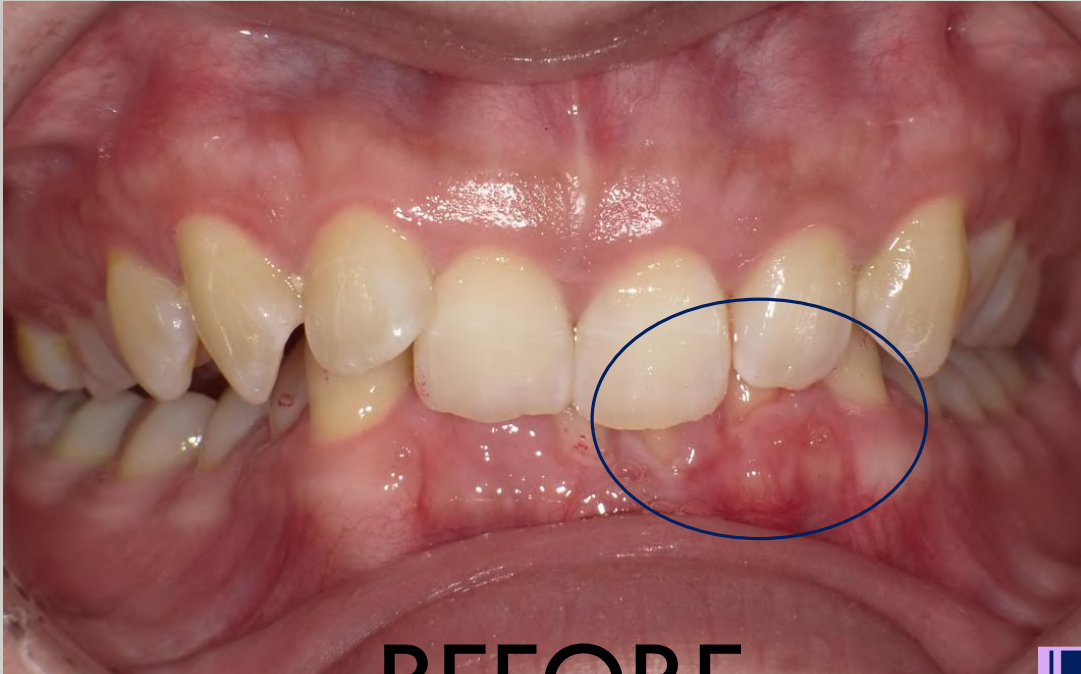30CHECK SC 2021.1/25



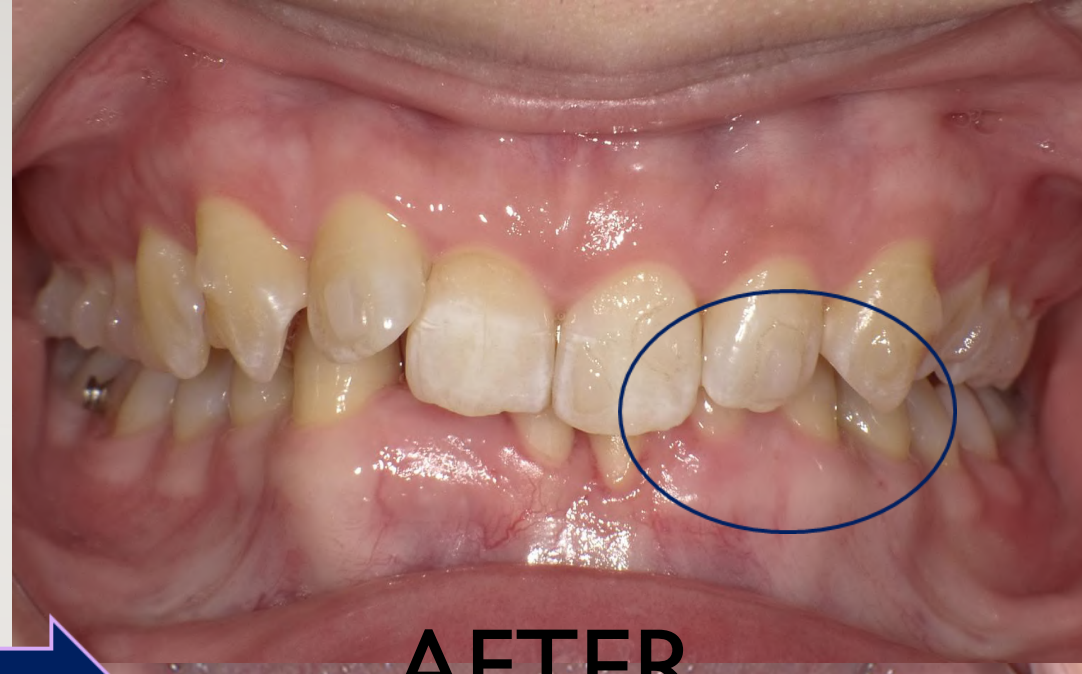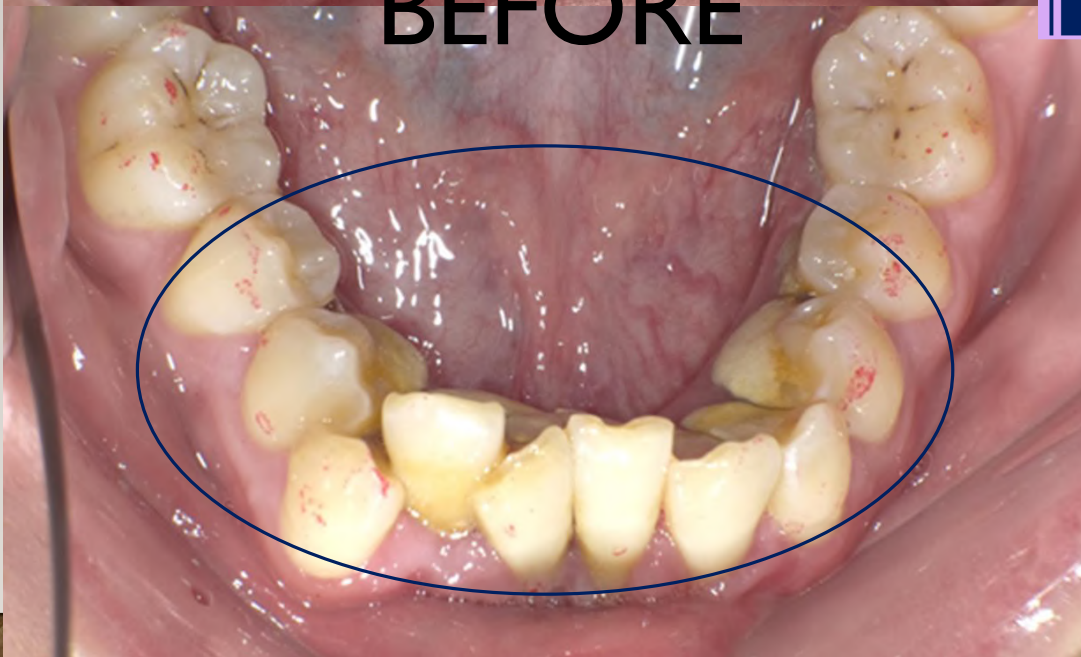## 1st30-OP検査

ZS減少！！ご本人の努力も大きい。HYS強い為麻酔後縁下除去。

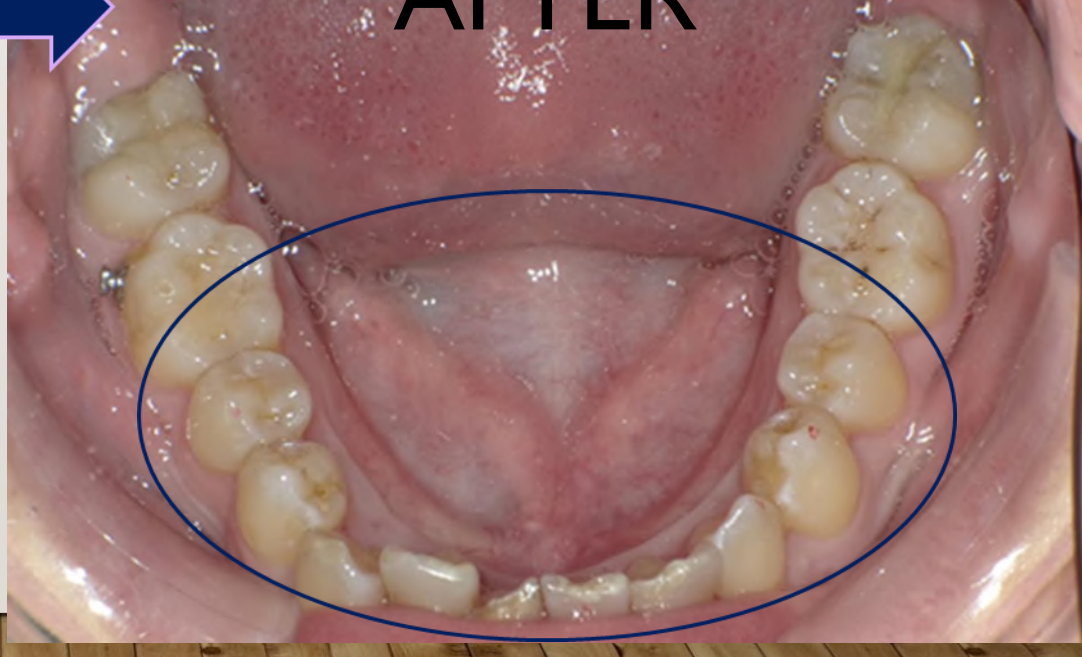



BEFORE



AFTER



叢生が緩和され、磨き易くなった事により、ZS減少。歯肉の色も良くなっている

